



Gastrointestinal kanalda inflamatuvar fibroid polip: Tek merkeze ait 10 yıllık deneyimin değerlendirilmesi

Inflammatory fibroid polyp of the gastrointestinal tract: An evaluation of 10 years of experience at a single center

● Funda CANAZ¹, ● Evrim YILMAZ¹, ● Deniz ARIK¹, ● Erkin ÖZTAŞ²,
● Adnan ŞAHİN³

Osmangazi Üniversitesi, Tıp Fakültesi, ¹Patoloji Anabilim Dalı, ³Genel Cerrahi Anabilim Dalı, Eskişehir

²Acıbadem Maslak Hastanesi Gastroenteroloji Bölümü, İstanbul

ÖZET • Giriş ve Amaç: İnflamatuvar fibroid polip gastrointestinal kanalda nadir gelişen benign bir lezyondur. Çalışmamızda 10 yılda hastanemizde gastrointestinal kanalda bildirilen inflamatuvar fibroid polip olgularının klinik, morfolojik ve immünohistokimyasal özelliklerini tartışmayı amaçladık. **Gereç ve Yöntem:** Bu çalışmada 22 inflamatuvar fibroid polip olgusu klinik, morfolojik ve immünohistokimyasal özellikleri ile sunulmuştur. Olguların yaşı, cinsiyeti, inflamatuvar fibroid polip için uygulanan tedavi şekli, tümörün çapı, lokalizasyonu ve morfolojik özellikleri ile immünohistokimyasal boya sonuçları kaydedilmiştir. **Bulgular:** Olguların 19'u (%86.4) kadın, 3'ü (%13.6) erkekti. Olguların yaşları 44 - 74 arasında değişmekte olup, ortalama yaş 60 ± 6.9 yıldır. Lezyon boyutları 0.7 - 5.5 cm arasında değişmekte olup, ortalama 1.9 cm idi. İnflamatuvar fibroid polip en sık mide (n: 13) lokalizasyonunda idi, bunu ince barsak (n: 8) ve kolon (n: 1) takip etmekteydi. Olguların tümünde tipik morfolojik özellikler olan ince ve kalın duvarlı damarların eşlik ettiği iğsi hücre proliferasyonu ve eozinofil infiltrasyonu izlendi. Vimentin tüm olgularda diffüz pozitif bulundu. 21 olguda CD34, 3 olguda düz kas aktin pozitifliği. 4 olguda östrojen reseptörü fokal boyanma, 1 olguda progesteron reseptörü fokal boyanma gösterdi. Olguların tümünde S100, desmin, CD117, androjen reseptör negatifliği. **Sonuç:** İnflamatuvar fibroid polip submukozada lokalize olup sıklıkla mukozaya ilerleyebilmektedir. Regüler vasküler patern, iğsi hücre proliferasyonu, eozinofilik infiltrasyon tipik morfolojik bulgulardır. Gastrointestinal kanalda iğsi hücreli tümörlerin ayırıcı tanısında inflamatuvar fibroid polip yer almalıdır. Klasik mikroskopik görünümü dışında morfolojik bulgular gözlemlendiğinde ayırıcı tanının zor olabileceği akılda tutulmalı ve tanının immünohistokimyasal belirteçlerle desteklenmesi gerektiği unutulmamalıdır.

Anahtar Kelimeler: İnflamatuvar fibroid polip, gastrointestinal kanal, histopatoloji

ABSTRACT • Background and Aims: Inflammatory fibroid polyp is a rare benign lesion in the gastrointestinal tract. This study aimed to discuss the clinical, morphological, and immunohistochemical features of inflammatory fibroid polyp in the gastrointestinal tract that were reported at our hospital over 10 years. **Materials and Method:** This study presents 22 cases of inflammatory fibroid polyp with their clinical, morphological, and immunohistochemical features. Age, gender, inflammatory fibroid polyp treatment method, tumor diameter, localization, morphological features, and immunohistochemical staining results were recorded. **Results:** Of the cases, 19 (86.4%) were women and 3 (13.6%) were men, with ages 44-74 years (mean age, 60 ± 6.9 years). The lesion sizes were 0.7-5.5 cm (mean size, 1.9 cm). Inflammatory fibroid polyp was most common in the stomach (n: 13), followed by the small intestine (n: 8) and colon (n: 1). Spindle cell proliferation and eosinophil infiltration accompanied by thin- and thick-walled vessels were observed in all cases. Vimentin was diffusely positive in all cases. CD34 was positive in 21 cases, and smooth muscle actin was positive in 3 cases. Estrogen receptor focal staining was performed in four cases and progesterone receptor focal staining in one case. S100, desmin, CD117, and androgen receptor were negative in all cases. **Conclusions:** Inflammatory fibroid polyp is localized in the submucosa, which often extends into the mucosa. Regular vascular pattern, spindle cell proliferation, and eosinophilic infiltration are typical morphological findings. Inflammatory fibroid polyp should be included in the differential diagnosis of spindle cell tumors in the gastrointestinal tract. With morphological findings other than its classical microscopic appearance, differential diagnoses should be acknowledged as difficult and diagnosis should be supported by immunohistochemical markers.

Key Words: Inflammatory fibroid polyp, gastrointestinal tract, histopathology

GİRİŞ

İnflamatuvar fibroid polip (İFP) nadir görülen (%0.1), benign ve soliter bir lezyondur. En sık gastrik antrum ve ileum olmak üzere gastrointestinal kanalda herhangi bir lokalizasyonda görülebilir. Klinik bulgular lokalizasyonuna ve boyutuna göre değişir. Gastrik ve kolonik İFP'lerin çoğu asemptomatiktir ancak akut ya da kronik karın ağrısı, bağırsak alışkanlıklarında değişiklik, diyare, bulantı, kanama ve kilo kaybı görülebilir. İntestinal lokalizasyonda gelişenler intusepsiyona yol açabilir. Kolonik ve gastrik İFP'ler endoskopik olarak çıkarılırken, intestinal İFP'ler özellikle akut abdome yol açtığında cerrahi olarak çıkarılır. Uzun dönem prognozu çok iyidir (1,2). Bu çalışmada amacımız 10 yıllık periyotta hastanemizde gastrointestinal kanalda raporlanan İFP olgularının klinik, morfolojik ve immünohistokimyasal özelliklerini tartışmaktır.

GEREÇ ve YÖNTEM

Bu çalışmada Ocak 2010 ve Aralık 2020 tarihleri arasında hastanemiz Patoloji Anabilim Dalı'nda arşiv taraması sonrası İFP tanısı konulan toplam 22 olgu retrospektif olarak değerlendirildi. Olguların yaşı, cinsiyeti, İFP için uygulanan tedavi şekli, tümörün çapı, lokalizasyonu ve morfolojik özellikleri kaydedildi. Olgulara uygulanan CD34 (QBEnd/10, monoklonal, DAKO), CD117 (c-kit, poliklonal, DAKO), alfa düz kas aktin (1A4, monoklonal, DAKO), desmin (D33, monoklonal, DAKO), Dog1 (DOG1.1, monoklonal, Medaysis), östrojen reseptör (EP1 α , monoklonal, DAKO), progesteron reseptör (PgR1294, monoklonal, DAKO), androjen reseptör (AR441, monoklonal, DAKO) immünohistokimyasal boya sonuçları kaydedildi. Tüm immünohistokimyasal boyamalar DAKO otomatize immünohistokimyasal boyama cihazında yapıldı. Nicel veriler ortalama \pm standart sapma olarak, kategorik veriler yüzde (%) olarak verildi.

Etik Kurul

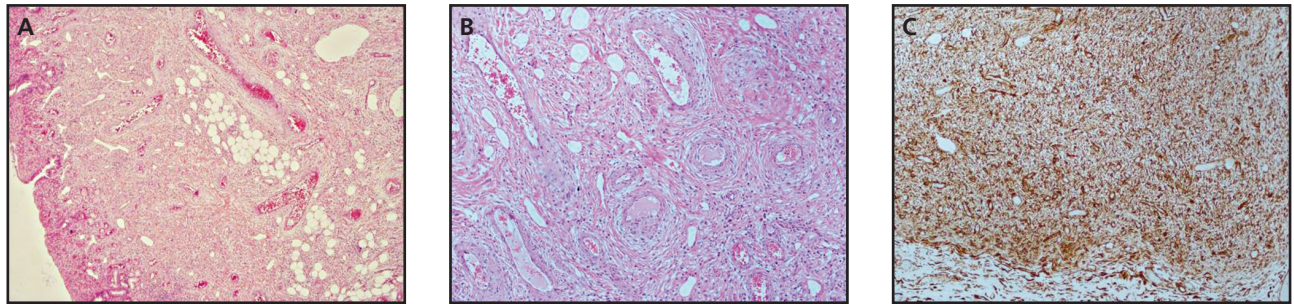
Bu çalışma Eskişehir Osmangazi Üniversitesi Girişimsel Olmayan Tıbbi Etik Kurulu'nun 28.09.2021 tarih ve 2021/12 sayılı kararı ile onaylanmıştır.

BULGULAR

Gastrointestinal kanalda İFP tanısı alan 22 olgu değerlendirildi. Olguların 19'u (%86.4) kadın, 3'ü (%13.6) erkekti. Olguların yaşları 44 - 74 arasında değişmekte olup, ortalama yaş 60 ± 6.9 yıldır. İFP en sık mide (%59, n: 13) lokalizasyonunda görülmüş olup bunu ince barsak (%36, n: 8) ve çıkan kolon (%5, n: 1) takip etmekteydi. Midedeki İFP'lerin 12'si antrumda, 1'i kardiada, ince barsaktakilerin ise 1'i duodenum, 7'si ileum yerleşimli idi. Mide lokalizasyonunda İFP gözlenen olguların 7'sinde karın ağrısı, 2'sinde epigastrik ağrı, 1'inde üst gastrointestinal sistem (GİS) kanaması gözlenirken 3 olgu asemptomatikti. İnce barsak yerleşimli İFP olgularından 4'ünde karın ağrısı, 1'inde bulantı kusma, 1'inde alt GİS kanama izlendi. Bu olguların 2'si asemptomatikti. Kolon yerleşimli İFP olgusunda alt GİS kanaması gözlendi. Lezyon çapları 0.7 - 5.5 cm arasında değişmekteydi ve ortalama çap 1.96 ± 1.07 cm idi (Tablo 1). Midedeki İFP'lerden 8'ine polipektomi, 5'ine endoskopik submukozal diseksiyon uygulanmıştı. İnce barsak yerleşimli İFP'lerden 1'ine sağ hemikolektomi, 4'üne polipektomi, 3'üne ince barsak rezeksiyonu, kolon yerleşimli bir İFP'ye polipektomi yapılmıştı. Mikroskopik incelemede tüm olgularda submukozada kalın ve ince cidarlı damar yapıları içeren iğsi hücrelerden oluşan tümöral lezyon izlendi. İğsi hücreler uniform görünümde olup, abondan eozinofilik sitoplazmalı ve soluk nükleuslu idi. Olguların %18'inde miksoid stroma (n: 4) ve tümöral hücrelerde %25 oranında multinükleasyon (n: 5) izlendi. Olguların %32'sinde perivasküler konsantrik formasyon (n: 7) ve %73'ünde mukozal infiltrasyon (n: 16) ile %23'ünde mukozada hiperplastik değişiklik (n: 5) mevcuttu (Resim 1). Eozinofilik ve

Tablo 1 Inflamatuvar fibroid polip olgularının klinikopatolojik özellikleri

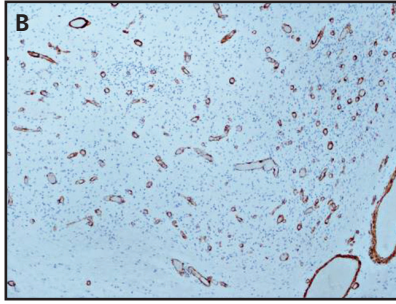
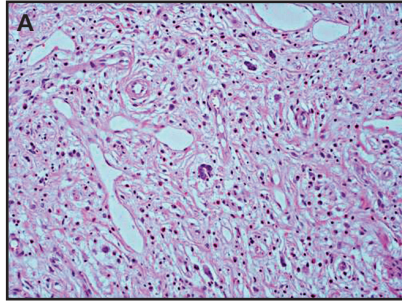
Olgu	Cinsiyet	Yaş	Semptomlar	Tümör Çapı (cm)	Lokalizasyon
1	Kadın	59	Karın ağrısı	1.5	Antrum
2	Kadın	65	Karın ağrısı	1.8	Kardia
3	Kadın	61	Aseptomatik	1.5	Antrum
4	Kadın	59	Karın ağrısı	2	Antrum
5	Kadın	44	Karın ağrısı	2	Ileum
6	Kadın	58	Aseptomatik	1.8	Ileum
7	Kadın	49	Üst GIS kanama	5.5	Ileum
8	Kadın	74	Karın ağrısı	3	Ileum
9	Kadın	65	Bulantı-kusma	1.2	Duodenum
10	Kadın	63	Karın ağrısı	2	Ileum
11	Erkek	71	Alt GIS kanama	1.4	Çıkan kolon
12	Kadın	65	Aseptomatik	1.5	Ileum
13	Erkek	58	Karın ağrısı	3.1	Ileum
14	Erkek	63	Aseptomatik	1	Antrum
15	Kadın	64	Karın ağrısı	1	Antrum
16	Kadın	56	Epigastrik ağrı	2.5	Antrum
17	Erkek	59	Üst GIS kanama	2	Antrum
18	Kadın	59	Karın ağrısı	0.7	Antrum
19	Kadın	64	Epigastrik ağrı	1	Antrum
20	Kadın	59	Karın ağrısı	3.7	Antrum
21	Kadın	68	Karın ağrısı	2	Antrum
22	Kadın	48	Aseptomatik	1	Antrum



Resim 1 (A, B,C). **A.** Geniş alanlarda submukozada yerleşimli, mukozaya ilerleyen IFP olgusu (H&E, x40). **B.** Bu olguda belirgin perivasküler soğan benzeri görünüme yol açan konsantrik iğsi hücre proliferasyonu (H&E, x100). **C.** İğsi hücreler CD34 pozitifliği (x100).

mast hücre infiltrasyonu değişken derecelerde tüm olgularda gözlemlendi (Resim 2). %54 oranında lenfoid agregat formasyonları (n: 12) ve %18 plazma hü-

re infiltrasyonu (%18, n: 4) saptandı. İmmünohistokimyasal değerlendirmede tüm olgularda iğsi hücrelerde vimentin ile diffüz boyanma gözlemlendi.



Resim 2 (A, B,C). A. İFP olgusunda iğsi hücrelerde multinükleasyon ve eozinofilden zengin inflamatuvar infiltrat. B. Perivasküler soğan benzeri görünümüne yol açan konsantrik gelişim gözlenmeyen iğsi hücre proliferasyonu izlenen bu olguda CD34 negatiftir (x100).

Tablo 2 İmmünohistokimyasal boya sonuçları

Olgu	Vimentin	CD34	SMA	S100	Desmin	CD117	ER	PR	Androjen
1	Diffüz +	Diffüz +	-	-	-	-	-	-	-
2	Diffüz +	Diffüz +	-	-	-	-	-	-	-
3	Diffüz +	Diffüz +	-	-	-	-	Fokal +	Fokal +	-
4	Diffüz +	Diffüz +	-	-	-	-	-	-	-
5	Diffüz +	-	Fokal +	-	-	-	-	-	-
6	Diffüz +	Fokal +	Fokal +	-	-	-	-	-	-
7	Diffüz +	Fokal +	-	-	-	-	Fokal +	-	-
8	Diffüz +	Diffüz +	-	-	-	-	-	-	-
9	Diffüz +	Diffüz +	-	-	-	-	Fokal+	-	-
10	Diffüz +	Fokal +	-	-	-	-	-	-	-
11	Diffüz +	Diffüz +	-	-	-	-	-	-	-
12	Diffüz +	Diffüz +	Fokal +	-	-	-	-	-	-
13	Diffüz +	Diffüz +	-	-	-	-	-	-	-
14	Diffüz +	Diffüz +	-	-	-	-	-	-	-
15	Diffüz +	Diffüz +	-	-	-	-	-	-	-
16	Diffüz +	Diffüz +	-	-	-	-	-	-	-
17	Diffüz +	Diffüz +	-	-	-	-	-	-	-
18	Diffüz +	Diffüz +	-	-	-	-	-	-	-
19	Diffüz +	Diffüz +	-	-	-	-	Fokal +	-	-
20	Diffüz +	Diffüz +	-	-	-	-	-	-	-
21	Diffüz +	Diffüz +	-	-	-	-	-	-	-
22	Diffüz +	Diffüz +	-	-	-	-	-	-	-

CD34 olguların 21'inde (%95), SMA 3'ünde (%14) pozitif. Östrojen reseptör (ER) 4 olguda (%18) fokal, progesteron (PR) 1 olguda (%5) fokal boyanma gösterdi. Tüm olgularda S100, desmin, CD117, androjen negatifti (Tablo 2).

TARTIŞMA

İFP gastrointestinal kanalda nadir görülen benign neoplastik bir lezyondur. Etiyopatogenezi henüz tam olarak bilinmemektedir. Bazı araştırmacılar bu lezyonun kronik irritasyon veya inflamasyon

ile ilişkili olduğunu düşünürken, bazıları da lokalize eozinofilik infiltrasyonla ilişkili olabileceğini belirtmişlerdir. İFP'lerde trombosit kaynaklı büyüme faktörü reseptör mutasyonunun saptanması lezyonun neoplastik natürünü desteklemiştir. Mutasyon oranları %21.7 - 69.6 arasında değişmektedir (1). Telositler yakın dönemde tanımlanan CD34 ve trombosit kaynaklı büyüme faktörü reseptör alfa pozitif interstisyel hücrelerdir. Son dönemde telosit hiperplazisi ile İFP ve trombosit kaynaklı büyüme faktörü alfa mutant gastrointestinal stromal tümör arasında patogenetik bir ilişki bulunmuştur (3).

İFP 6. ve 7. dekatlarda pik yapar (4). Çalışmalardan bir kısmında erkeklerde (1,4-6), bazılarında kadınlarda sık bildirilmiştir (2,7-9). Bizim çalışmamızda ortalama yaş 60 olup literatür ile uyumludur ve olguların %82.6'sı kadın cinsiyette gözlenmiştir.

İFP gastrointestinal kanalda herhangi bir lokalizasyonda gelişebilir. En sık geliştiği bölge mide (4,6,10,11) olup ince barsak (6,9,11) ya da kolorektal bölge (4) takip etmektedir. Safra kesesi, appendiks, özofagus ve anal kanalda nadirdir (8). Çalışmamızda mide en sık lokalizasyon olup, bunu ince barsak takip etmektedir.

Makroskopik görünümü değişikdir, sesil ya da polipoid olabilir. Literatürde en büyük boyut ince barsak lokalizasyonunda olup, 12 cm olarak bildirilmektedir (6,9). Çalışmamızda 5.5 cm'lik en büyük boyutlu tümör ince barsak lokalizasyonunda izlenmiştir.

İFP'de morfolojik olarak inflamatuvar cevap ile birlikte vasküler ve fibroblast proliferasyonu görülür. Prolifere iğsi hücreler olguların önemli bir kısmında damarlar ve mukozal glandlar çevresinde konsantrik formasyon (soğan zarı benzeri patern) gösterir. Daum ve ark.'nın çalışmasında, konsantrik formasyonun intestinal olgularda daha az belirgin olduğu vurgulanmaktadır (7). Bizim

çalışmamız da bunu destekler nitelikte olup, mide lokalizasyonunda 5 olguda (%38.5), intestinal olgularımızın sadece 2'sinde (%25) konsantrik formasyon gözlenmiştir. İnflamatuvar infiltrasyon öncelikle eozinofillerden oluşur. Çalışmamızda olgularımızın tümünde eozinofilik infiltrasyon gözlenmiştir. 1949 yılında Vanek tarafından ilk olarak tanımlanan İFP'in submukozadan geliştiği belirtilmiştir (12). Ancak mukozadan geliştiğini belirten çalışmalar da bulunmaktadır (5,13). Kolodziejczyk ve ark.ları 42 İFP olgusunun 20'sinde mukozada sınırlı lezyon ve 2'sinde sadece submukozal tutulum saptamıştır (5). Bizim çalışmamızda tüm olgularda submukozal tutulum mevcuttur. Mukozal infiltrasyon 16 olguda (%73) gözlenmiştir. Tümör stromasında inflamatuvar infiltratta lenfosit, plazma hücresi ve mast hücreleri gözlenebilir. Stroma mikroid ya da kollajenden zengin olabilir (1,2,5,6). Bazı olgularda multinükleer dev hücre görülebilir (4,5). Çalışmamızda mikroid stroma (%18), tümöral hücrelerde multinükleasyon (%23), mukozada hiperplastik değişiklik (%23), lenfoid agregat formasyonları (%54) ve az sayıda olguda plazma hücre infiltrasyonu (%18) saptanmıştır.

İmmünohistokimyasal çalışmalarda İFP'lerde vimentin diffüz pozitif, aktin (kas spesifik ve düz kas), histiyositik belirteçler (CD68) ve CD34 değişken pozitifdir. S-100 protein, Faktör 8, desmin, CD117, sitokeratin negatiftir (4,5,7). Prolifere iğsi hücrelerde vimentin pozitifliği bu hücrelerin mezenkimal orijinini desteklemektedir (5). Tüm olgularımızda vimentin diffüz pozitif saptanmıştır. Kolodziejczyk ve ark. (5) çalışmalarında %26.1 oranında, Liu ve ark. (8) %26 oranında düz kas aktin pozitifliği gözlemiştir. Çalışmamızda aktin pozitifliği %13.6'dır. CD34 pozitifliği İFP için tanısal bulgulardan biri olup, değişken derecelerde histiyositik ve myofibroblastik diferansiyasyonu göstermektedir. Daum ve ark.larının çalışmalarında 18 olgunun 3'ünde CD34 negatif bulunmuş ve bu olgularda aynı zamanda iğsi hücrelerde konsant-

rik soğan zarı benzeri görünüm saptanmamıştır. Bu çalışmada CD34 ekspresyonundaki farklılığının tümörün gelişim süreci ile ilişkili olabileceği, erken dönemde CD34 pozitifliğinin immatür mezenchimal prekürsör hücrelerden oluştuğu, eskiyen lezyonlarda CD34 reaktivitesinin kaybolabileceği belirtilmektedir (7). Çalışmamızda 22 olgunun 21'inde CD34 pozitifdir. İntestinal lokalizasyonda gözlenen bir olguda CD34 negatif olup bu olguda da iğsi hücrelerde konsantrik soğan zarı benzeri görünüm izlenmemiştir.

Gastrointestinal sistem patolojilerinde her iki cinsiyette östrojen ve testosteronun rolüne ilgi giderek artmaktadır. Radulovic ve ark. 12 gastrik ve duodenal ülserli olguya östrojen reseptör alfa immünohistokimyasal boyası uygulamışlardır. Östrojen pozitifliği nötrofil, fibroblast ve mast hücrelerinde gözlenmiştir. Bu çalışmada östrojenin ülser iyileşmesinde modülatör rol oynayabileceği belirtilmiştir (14). İFP'de östrojen ve androjen reseptör ekspresyonunu değerlendiren bir olgu sunumunda konsantrik soğan zarı benzeri formasyonların çevresinde androjen reseptör pozitifliği gözlenmiştir (15). Bizim çalışmamızda 22 olgunun 4'ünde fokal östrojen, 1'inde fokal progesteron reseptör ekspresyonu gözlenmiştir ve tüm olgularda androjen reseptör negatif saptanmıştır.

İFP ayırıcı tanısında inflamatuvar myofibroblastik tümör (inflamatuvar psödötümör), gastrointestinal stromal tümör (GİST), hemanjioendotelioma, hemanjioperistoma yer alır (16-18). İnflamatuvar infiltratın özellikleri ayırıcı tanıda yardımcıdır. Damar yapılarının çevresinde eozinofillerin varlığı ve nadir plazma hücresi İFP tanısını desteklerken, yoğun plazma hücre infiltrasyonu inflamatuvar myofibroblastik tümör (İMT) lehinedir. Belirgin inflamatuvar infiltratın gözlenmemesi de GİST tanısını destekler. Hastaların yaşı ayırıcı tanıda önemli olabilir. İMT çocuklarda sıkken, İFP ve GİST tipik olarak 50 yaş üzerinde görülür (16). İMT immünohistokimyasal olarak ALK pozitif,

CD34, CD117 negatiftir. İFP ve GİST ise CD34 pozitif, ALK negatiftir. Stromadaki mast hücreleri haricinde İFP'de CD117 negatif, GİST'de CD117 pozitifdir (16). Makhlof ve ark. gastrointestinal kanalda inflamatuvar myofibroblastik tümör ve İFP'yi karşılaştırdıkları çalışmalarında regüler vasküler paternin İFP tanısını desteklediğini vurgulamışlardır (19). Hemanjioendoteliomada stroma eozinofil ve lenfositten fakir olup, Faktör 8 pozitif reaktif vasküler diferansiyasyon gösteren epitelooid ve iğsi hücrelerden oluşur ve intrasellüler lümen formasyonu içerir (20). Hemanjioperistoma Faktör 13a reaktif konsantrik formasyon göstermeyen oval-iğsi hücre proliferasyonundan oluşur. Stromada inflamatuvar infiltrat hafiftir. Dallanan ince duvarlı, endotel ile döşeli vasküler kanallar bu tümör için karakteristiktir (7,16). Çalışmamızda olgularımızda ayırıcı tanı güçlüğü olmayıp histopatolojik ve immünohistokimyasal bulgular tanıyı desteklemiştir.

Burada gastrointestinal kanalda klinik, morfolojik ve immünohistokimyasal özellikleri ile İFP olguları sunulmuştur. İFP submukozada lokalize olup sıklıkla mukozaya ilerleyebilmektedir. Regüler vasküler patern, iğsi hücre proliferasyonu, eozinofilik infiltrasyon gibi tipik morfolojik bulgular dışında perivasküler konsantrik gelişim, lenfoid agregat yapıları, miksoid stroma, tümöral hücrelerde multinükleasyon, mukozada hiperplastik değişiklik, mast ve plazma hücre infiltrasyonu diğer morfolojik özelliklerdir. İmmünohistokimyasal olarak CD34 pozitifliği, CD117 ve S100 negatifliği tanıyı desteklemede önemlidir. İFP olgularında hormon reseptörlerinin çalışıldığı az sayıda olgu bulunmaktadır. İFP'nin etiolojisinde hormon reseptörlerinin önemini belirlemek için daha kapsamlı çalışmalar gerekmektedir. Gastrointestinal kanalda submukozal yerleşimli iğsi hücreli tümörlerde ayırıcı tanıda yer alan inflamatuvar fibroid polibin klasik mikroskopik görünüm dışında morfolojik bulgular gözlendiğinde ayırıcı tanı güçlüğü oluşturabileceği akılda tutulmalı ve immünohis-

tokimyasal bulgular ile tanının desteklenmesi gerektiği unutulmamalıdır.

Etik Kurul: Bu çalışma Eskişehir Osmangazi Üniversitesi Girişimsel Olmayan Tıbbi Etik Kurulu'nun 28.09.2021 tarih ve 2021/12 sayılı kararı ile onaylanmıştır.

Çıkar Çatışması: Tüm yazarlar herhangi bir çıkar çatışması olmadığını beyan ederler.

KAYNAKLAR

- Ivanis N, Tomas V, Vranic L, et al. Inflammatory fibroid polyp of the small intestine: a case report and systematic literature review. *J Gastrointestin Liver Dis* 2020;29:455-60.
- Romano-Munive AF, Barreto-Zuñiga R, Rumoroso-García JA, Ramos-Martínez P. Inflammatory fibroid polyp of the gastrointestinal tract: 10 years of experience at the Instituto Nacional de Ciencias Medicas y Nutricion Salvador Zubiran. *Rev Gastroenterol Mex* 2016;81:134-40.
- Ricci R, Giustiniani MC, Gessi M, et al. Telocytes are the physiological counterpart of inflammatory fibroid polyps and PDGFRA- mutant GIST. *J Cell Mol Med* 2018;22:4856-62.
- Ozolek JA, Sasatomi E, Swalsky PA, et al. Inflammatory fibroid polyps of the gastrointestinal tract clinical, pathologic and molecular characteristics. *Appl Immunohistochem Mol Morphol* 2004;12:59-66.
- Kolodziejczyk P, Yao T, Tsuneyoshi M. Inflammatory fibroid polyp of the stomach a special reference to an immunohistochemical profile of the 42 cases. *Am J Surg Pathol* 1993;17:1159-68.
- Navas-Palacios JJ, Colina-Ruizdelgado F, Sanchez-Larrea MD, Cortes-Cansino J. Inflammatory fibroid polyps of the gastrointestinal tract. An immunohistochemical and electron microscopic study. *Cancer* 1983;51:1682-90.
- Daum O, Hes O, Vanecek T, et al. Vanek's tumor (inflammatory fibroid polyp). Report of 18 cases and comparison with three cases of original Vanek's series. *Ann Diagn Pathol* 2003;7:337-47.
- Liu TC, Lin MT, Montgomery EA, Singhi AD. Inflammatory fibroid polyps of the gastrointestinal tract: spectrum of clinical, morphologic, and immunohistochemistry features. *Am J Surg Pathol* 2013;37:586-92.
- Kim YI, Kim WH. Inflammatory fibroid polyps of gastrointestinal tract. Evolution of histologic patterns. *Am J Clin Pathol* 1988;89:721-7.
- Pantanowitz L, Antonioli DA, Pinkus GS, et al. Inflammatory fibroid polyps of the gastrointestinal tract: evidence for a dendritic cell origin. *Am J Surg Pathol* 2004;28:107-14.
- Wysocki AP, Taylor G, Windsor JA. Inflammatory fibroid polyps of the duodenum: a review of the literature. *Dig Surg* 2007;24:162-8.
- Vanek J. Gastric submucosal granuloma with eosinophilic infiltration. *Am J Pathol* 1949;25:397-412.
- Ishikura H, Sato F, Naka A, et al. Inflammatory fibroid polyp of the stomach. *Acta Pathol Jpn* 1986;36:327-35.
- Radulović P, Fučić A, Mijić A, Krušlin B. Estrogen receptor positive cells in gastric and duodenal ulcer: a pilot study. *Acta Clin Croat* 2012;51:169-88.
- Jukic Z, Ferencic Z, Radulovic P, et al. Estrogen and androgen receptors in inflammatory fibroid polyp (Vanek's Tumor): Case report. *Anticancer Research* 2014;34:7203-6.
- Turner Jr, Odze RD. Polyps of the Stomach. In: Odze RD, Goldblum JR, Editors. *Surgical Pathology of the GI Tract, Liver, Biliary Tract, and Pancreas*. 2nd ed. Philadelphia. Saunders Elsevier 2009:439-42.
- Shi H, Wei L, Sun L, Guo A. Primary gastric inflammatory myofibroblastic tumor: A clinicopathologic and immunohistochemical study of 5 cases. *Pathol Res Pract* 2010;206:287-91.
- Rossi P, Montuori M, Balassone V, et al. Inflammatory fibroid polyp. A case report and review of the literature. *Ann Ital Chir* 2012;83:347-51.
- Pradhan D, Schoedel K, McGough RL, et al. Pseudomyogenic hemangioendothelioma of skin, bone and soft tissue a clinicopathological, immunohistochemical, and fluorescence in situ hybridization study. *Hum Pathol* 2018;71:126-34.
- Makhlouf HR, Sobin LH. Inflammatory myofibroblastic tumors (Inflammatory pseudotumors) of the gastrointestinal tract: How closely are they related to inflammatory fibroid polyps? *Hum Pathol* 2002;33:307-15.