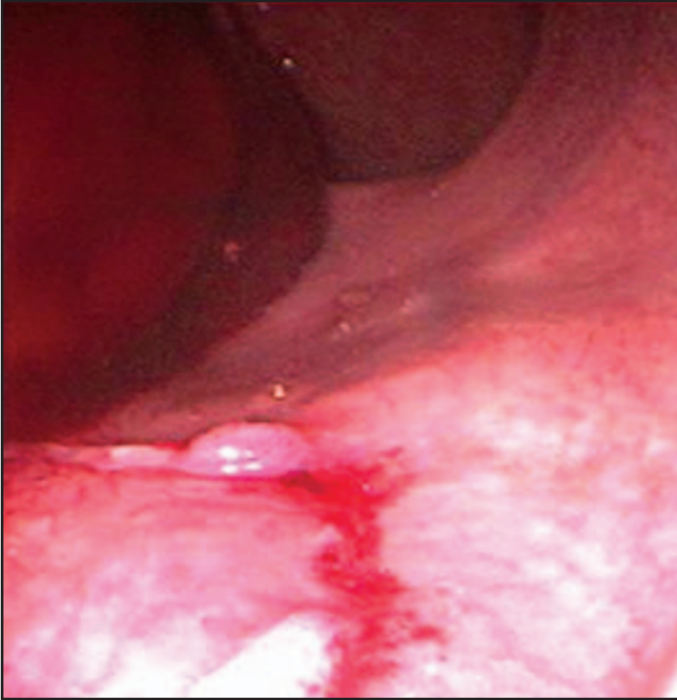


Transrektal biyopsi sonrası rektal kanamanın hemoklip uygulanması ile tedavisi

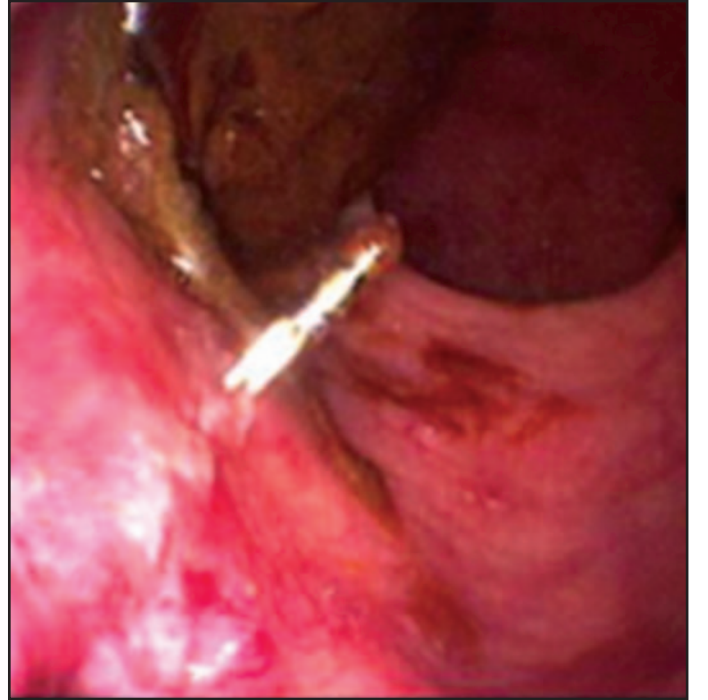
Treatment of rectal bleeding due to transrectal biopsy with hemoclip application

Selçuk DIŞIBEYAZ, Bahattin ÇIÇEK, Erkan PARLAK

Türkiye Yüksek İhtisas Hastanesi, Gastroenteroloji Kliniği, Ankara



Resim 1. 63 yaşında erkek hasta 3 gün önce yapılan transrektal prostat biyopsisini takiben başlayan taze rektal kanama ile başvurdu. Endoskopik incelemede biyopsi yerinde kanama görüldü



Resim 2. Hemoklip uygulanması sonrası kanama kontrol edildi