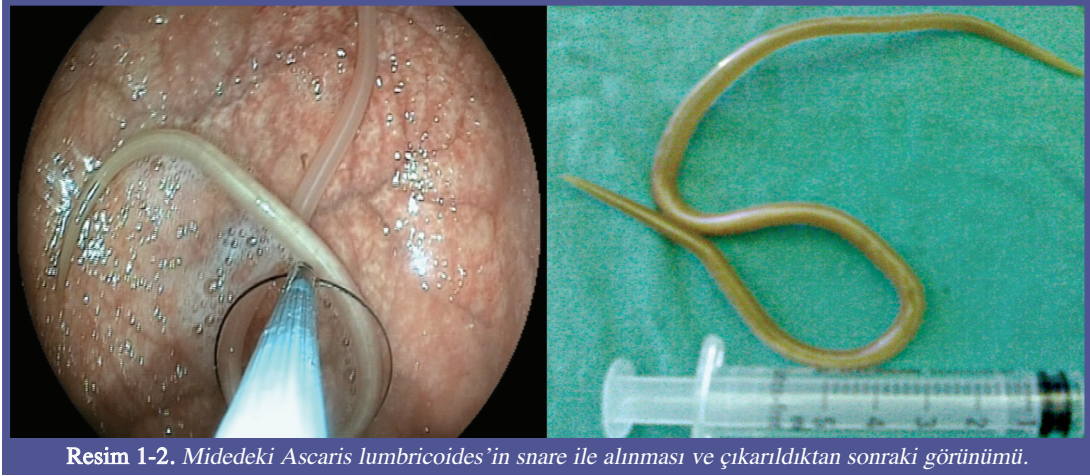


Üst gastrointestinal endoskopide tanı konan *Ascaris lumbricoides* olgusu

A case of *Ascaris lumbricoides* diagnosed through upper gastrointestinal endoscopy

Altmış üç yaşında kadın hasta halsizlik nedeni ile doktora başvurmuş. Biyokimyasal tetkiklerinde demir eksikliği anemisi saptanmış. Bunun üzerine yapılan üst gastrointestinal endoskopisinde midede hareketli *Ascaris lumbricoides* izlendi. İşlem sırasında snare yardımı ile çıkarıldı (Resim-1 ve 2). Albendazol 400 mg/gün başlanan hastaya poliklinik kontrolü planlandı.



Resim 1-2. Midedeki *Ascaris lumbricoides*'in snare ile alınması ve çıkarıldıktan sonraki görünümü.

Yaşar ÇOLAK, Feruze YILMAZ ENÇ, İlyas TUNCER, Güpse ADALI

Sağlık Bakanlığı Göztepe Eğitim ve Araştırma Hastanesi Gastroenteroloji Kliniği, İstanbul

YORUM:

Ascaris lumbricoides'in neden olduğu ascariasis insanlarda en sık görülen helmint infeksiyonudur. *Ascaris lumbricoides* normalde ince barsak lümeninde yaşar. Fakat olgun parazit insan vücudunda doğal orifislerden geçme ve seyahat etme eğilimindedir. Bu nedenle mide'de de bu parazite rastlamak olasıdır.

Prof. Dr. Orhan SEZGİN
Özgün Görüntüler Editörü