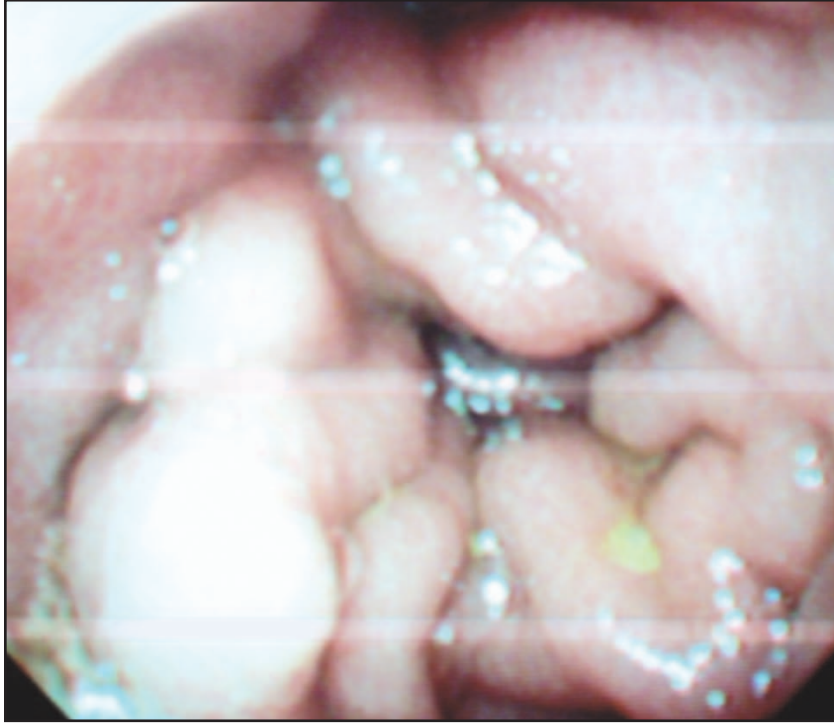


Wilson sirozlu bir hastada gastrik outlet stenoz: Çinko toksisitesi?

Gastric outlet stenosis in a patient with Wilson Cirrhosis: Zinc toxicity

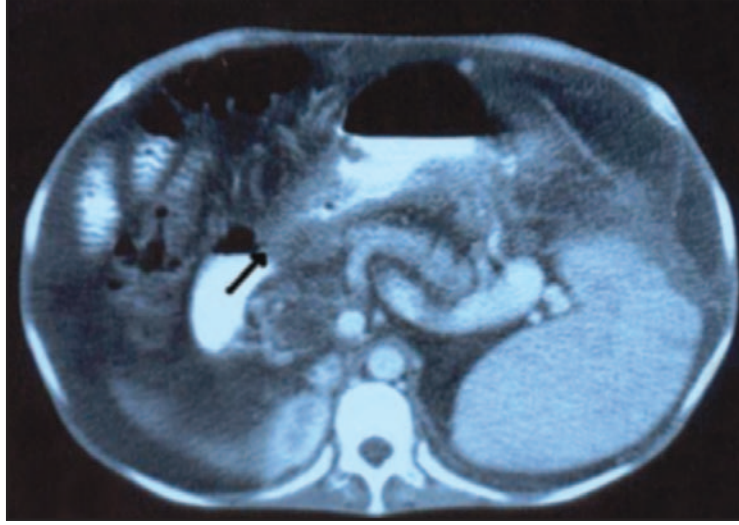
Şerif YILMAZ, Mehmet DURSUN, Kadim BAYAN

Dicle Üniversitesi Tıp Fakültesi Gastroenteroloji Bilim Dalı, Diyarbakır

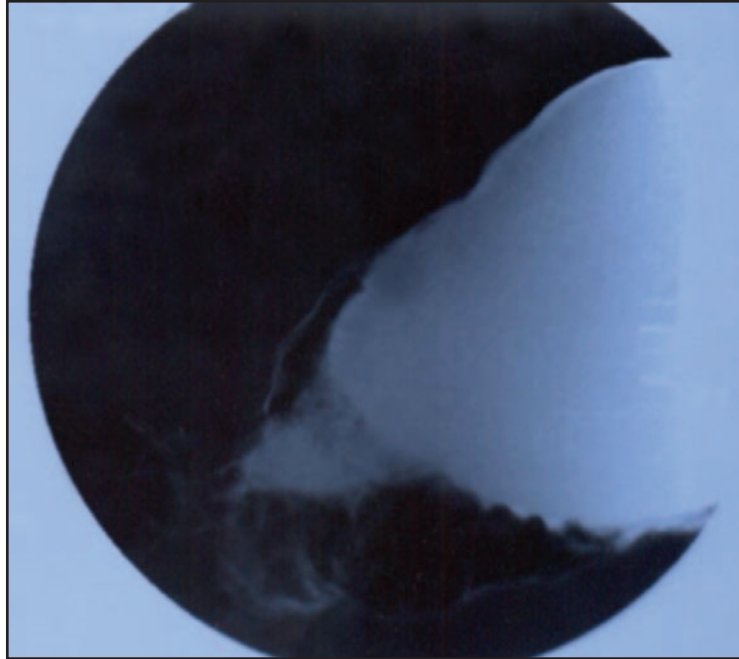


Resim 1. Yaklaşık 12 yıllık Wilson hastası olan 22 yaşındaki dekompanze sirozlu bayan hasta, son birkaç aydır var olan bulantı, kusma şikâyetleriyle başvurdu. Üst gastrointestinal endoskopide korpusta, antruma doğru uzanan, antruma geçişi engelleyecek ölçüde darlık oluşturan kaba mukozal taşmalar izlendi. İlk izlenimimiz tümöral oluşum lehindeydi. Gastrik varisi ekarte etmek amacıyla yapılan endosonografide vasküler dolun izlenmedi ve en kalın yerinde 1.5 cm'ye varan GİS duvar kalınlaşması ile uyumlu imaj vardı. Batın Bilgisayarlı Tomografide mide antrumunda duvar kalınlaşması mevcut olup, lümeninde daralma izlendi. Hastada ciddi kanama diyatezi olduğu için bu alandan biyopsi yerine fırça sitolojisi uygulandı ve malinite negatif idi. Daha sonra skleroterapi iğnesi ile yapılan aspirasyon biyopsisinde de malign hücreye rastlanmadı. Literatür taramasında portal gastropatinin bu tarz bir klinik varyasyon sergilediği saptanmadı. Mevcut tablonun, almakta olduğu Çinko tedavisinin bir komplikasyonu olabileceği kanısındayız

Özgün Görüntüler



Resim 2. Batın BT'de antral duvar kalınlaşması (ok ile işaretli) dikkat çekmektedir



Resim 3. Baryumlu grafide antrum lojunda duvar kalınlaşması dikkat çekmektedir