

## Chilaiditi sendromu ve mide kanseri

Chilaiditi's syndrome with gastric cancer

Onur BAŞ<sup>1</sup>, Fuad MUSTAFAYEV<sup>2</sup>, Cavanşir VAHABOV<sup>2</sup>

Hacettepe Üniversitesi Tıp Fakültesi, <sup>1</sup>İç Hastalıkları Anabilim Dalı, <sup>2</sup>Gastroenteroloji Bilim Dalı, Ankara

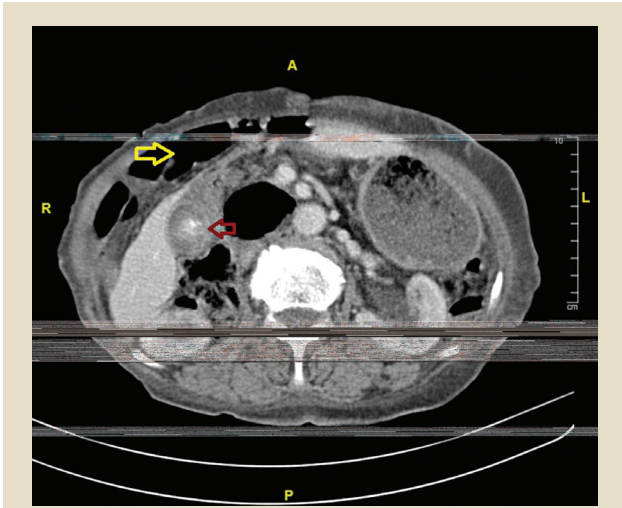
Karın ağrısı, nefes darlığı nedeniyle acil servise başvuran 83 yaşındaki kadın hastanın rektal tuşesinde melena saptanması üzerine yapılan endoskopide mide antrumundaki ülser adeno kanser tanısı konuldu. Hastaya malignite evrelemesi amacıyla abdomen bilgisayarlı tomografi çekildi. Mide duvarı kalınlığı dışında, Chilaiditi belirtisi de saptandı (Resim 1,2).

Chilaiditi belirtisi kolon ve/veya ince barsağın karaciğer ve diyafragma arasına transpozisyonu olarak adlandırılır. Toplumda görülme sıklığı %0.1-%1 arasındadır. Erkeklerde ve yaşlılarda daha sık görülür (1,2). Genelde tesadüfen saptanır ve hastalar çoğunlukla asemptomatiktir. Sağ üst kadran ağrısı, nefes darlığı, kabızlık gibi semptomlarla birlikte olduğunda Chilaiditi sendromu olarak adlandırılır. En sık

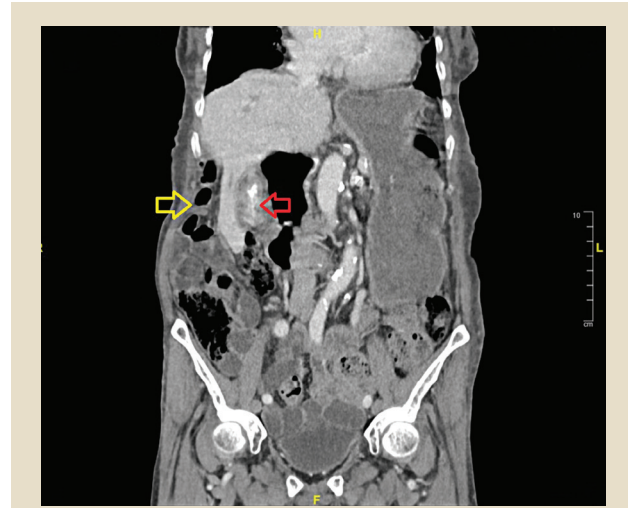
bilinen önemi diyafragma altındaki gaz görünümü nedeniyle pnömoperitoneum ile karıştırılarak gereksiz cerrahi girişimlere neden olabilmesidir.

Chilaiditi belirtisinin bazı hastalıklar ile birlikte olduğu da bildirilmiştir. Literatürde kolon volvulusu, kronik obstrüktif akciğer hastalığı, siroz, atrofik veya pitotik karaciğer varlığı, frenik sinir hasarı ve obezitenin Chilaiditi belirtisi ile beraber görüldüğü vaka sunumları mevcuttur. Chilaiditi belirtisinin kolon kanseri ile beraber görüldüğü vakalar (3) bildirilmiştir. Bizim hastamızda mide kanseri ile birlikte söz konusudur.

Karaciğer pitozu, sirozu gibi bazı patolojilerdeki gibi neden-sonuç ilişkisi kurulamasa da, tümörle birlikte olabileceği de unutulmamalıdır.



**Resim 1.** Kırmızı ok; mide antrumunu, sarı ok; karaciğerin önündeki kolon segmentini göstermektedir.



**Resim 2.** Kırmızı ok; mide antrumunu, sarı ok; karaciğerin önündeki kolon segmentini göstermektedir.

### KAYNAKLAR

1. Sanyal K, Sabanathan K. Air below the right diaphragm: Chilaiditi sign. *Emerg Med J* 2008;25:300.
2. Tzimas T, Baxevanos G, Akritidis N. Chilaiditi's sign. *Lancet* 2009; 373:836.
3. Yagnik VD. Chilaiditi syndrome with carcinoma rectum: rare entity. *Saudi J Gastroenterol* 2011;17:85-6.

**İletişim:** Onur BAŞ

Hacettepe Üniversitesi Tıp Fakültesi, İç Hastalıkları Anabilim Dalı, Ankara  
E-mail: onur6191@hotmail.com

Baş O, Mustafayev F, Vahabov C. Chilaiditi's syndrome with gastric cancer. *The Turkish Journal of Academic Gastroenterology* 2019;18:1. DOI: 10.17941/ agd.544137

Geliş Tarihi: 11.01.2019 • Kabul Tarihi: 13.01.2019