

## Erişkin başlangıçlı Henoch Schönlein vaskülit: Üst gastrointestinal kanamanın nadir bir nedeni

Adult-onset Henoch-Schönlein vasculitis: A rare cause of upper gastrointestinal bleeding

Meltem ERGÜN<sup>1</sup>, Mehmet CINDORUK<sup>2</sup>, Selda ÜNAL<sup>3</sup>, Nilsel İLTER<sup>3</sup>, Şükrü DUMLU<sup>2</sup>, Selahattin ÜNAL<sup>2</sup>

Türkiye Yüksek İhtisas Hastanesi <sup>1</sup>Gastroenteroloji Kliniği, Ankara

Gazi Üniversitesi Tıp Fakültesi <sup>2</sup>Gastroenteroloji Bilim Dalı ve <sup>3</sup>Dermatoloji Anabilim Dalı, Ankara

*Henoch-Schönlein purpura erişkinlerde nadir görülen, küçük damar tutulumu ile karakterize bir lökositoklastik vaskülitir. Çocuklarda en sık görülen sistemik vaskülitir ve en çok cilt, gastrointestinal sistem, eklem ve böbrek tutulumlarıyla karakterizedir. Erişkinlerde renal tutulum daha sık görülür ve daha şiddetli seyreder. Gastrointestinal tutulum benzer oranlarda görülse de ciddi gastrointestinal bulgular erişkinlerde daha az bildirilmiştir. Gastrointestinal kanama daha çok gaytada gizli kan pozitifliği şeklinde görülürken, masif kanama nadirdir. Biz cilt lezyonlarıyla prezente olan daha sonra üst gastrointestinal sistem kanama gelişen ve steroid tedavisiyle iyileşen bir olguyu bildiriyoruz.*

*Henoch-Schönlein purpura is a small vessel leukocytoclastic vasculitis that is uncommon in adults. It is the most common acute systemic vasculitis in childhood and mainly affects the skin, gastrointestinal tract, joints, and kidney. In adults, renal and gastrointestinal involvement is more common and more severe. Gastrointestinal involvement rate is similar for adults and children, however gastrointestinal symptoms are less. Gastrointestinal bleeding is usually occult; however, massive gastrointestinal hemorrhaging is rare. We report a case who presented with skin lesions, and was complicated with massive gastrointestinal hemorrhaging and successfully treated with steroids.*

**Anahtar kelimeler:** Erişkin başlangıçlı Henoch-Schönlein purpura, gastrointestinal kanama, küçük damar vaskülit

**Key words:** Adult-onset Henoch-Schönlein purpura, gastrointestinal bleeding, small vessel vasculitis.

### GİRİŞ

Henoch-Schönlein vaskülit, sıklıkla çocuklarda görülen, cilt, eklem, böbrek ve gastrointestinal sistemin küçük damarlarını tutan bir lökositoklastik vaskülitir (1). IgA içeren immun komplekslerin küçük damarları atake etmesiyle ortaya çıkmaktadır. Klinik bulgular ciltte özellikle alt ekstremitelerde purpurik döküntü, artralji, hematüri ve karın ağrısıdır (2). Erişkinlerde daha nadiren görülür ve klinik prezentasyonu çocuklardan biraz farklıdır (3). Gastrointestinal tutulum olguların yaklaşık yarısında görülse de nadir olgularda üst ya da alt gastrointestinal kanama ortaya çıkmaktadır (4).

### OLGU

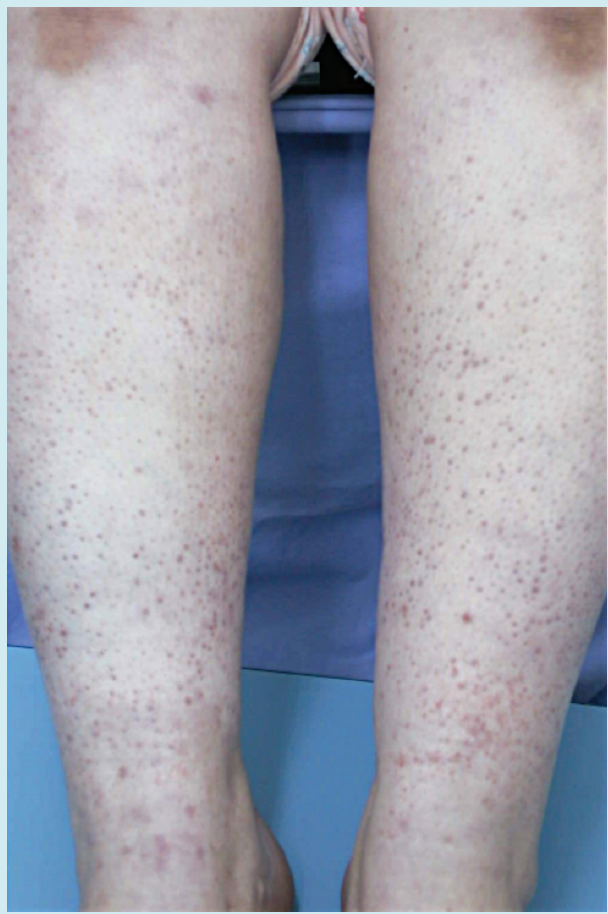39 yaşında kadın hasta 15 gün önce geçirdiği üst solunum yolu infeksiyonunu takiben 3 gündür özellikle bacaklarda ortaya çıkan ciltten kabarık, pembe mor renkli döküntülerle kliniğimize başvurdu (Resim 1). Eklemlerde alt ekstremitelerde daha belirgin olmak üzere ağrı ve kolik tarzda karın ağrısı da eşlik etmekteydi. Fizik muayenede batın muayene ile hassas idi, ancak defans, rebound sap-

tanmadı. Her iki diz, dirsek eklemleri ve ellerin küçük eklemleri muayene ile hassas saptandı. Laboratuvar incelemelerinde hafif derecede anemi (Hb: 10,5g/dl) dışında patolojik bulguya rastlanmadı. Batın ultrasonografisi normal bulundu. Yapılan cilt biyopsilerinde dermal damarlar çevresinde IgA depositleri ve granülosit infiltrasyonu saptandı (Resim 2). Hastaya steroid (metilprednisolon 1 mg/kg/gün) tedavisi ve eşzamanlı oral proton pompa inhibitörü (esomeprazol 40 mg/gün) başlanmasını takiben hematokezia gelişti. Yapılan kolonoskopide lümeninde taze kırmızı kan izlendi, görülebilen mukozalar normal saptandı. Üst gastrointestinal sistem endoskopisinde prepiloric antrum ve insisura angulariste daha belirgin olmak üzere dağınık şekilde yayılmış, kenarları düzgün 3-5 mm'lik mukozadan kabarık hiperemi alanları ile, kenarları düzensiz ülserasyonlar izlendi (Resim 3). Hastaya başlanan steroid tedavisine devam edildi ve proton pompa inhibitörü intravenöz olarak verilmeye başlandı. Tedavinin 7. gününde cilt lezyonları geriledi. Yapılan kontrol endoskopisinde gastrointestinal lezyonların da cilt lezyonlarına benzer şekilde kaybolduğu izlendi.

**İletişim:** Meltem ERGÜN

Türkiye Yüksek İhtisas Hastanesi Gastroenteroloji Kliniği  
Kızılay Sk. 06500 Sıhhiye Ankara, Türkiye • Tel: + 90 312 306 13 34  
Fax: + 90 312 306 18 36 • Email: melergun@hotmail.com

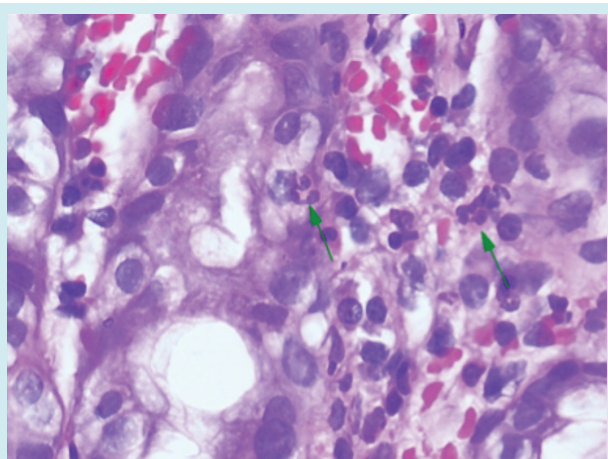
**Geliş Tarihi:** 06.04.2011 • **Kabul Tarihi:** 21.04.2011



**Resim 1.** Ciltte alt ekstremitelerde belirgin palpable purpuralar.

## TARTIŞMA

Henoch-Schönlein vaskülit daha çok çocuklarda görülen non-trombopenik, IgA aracılı küçük damar vaskülitidir (1,2). En sık 5-7 yaş arasındaki çocukları etkiler, insidansı



**Resim 2.** Cilt biyopsilerinin patolojik değerlendirmesi: Dermal damarlar çevresinde Ig A depositleri, granülosit infiltrasyonu.

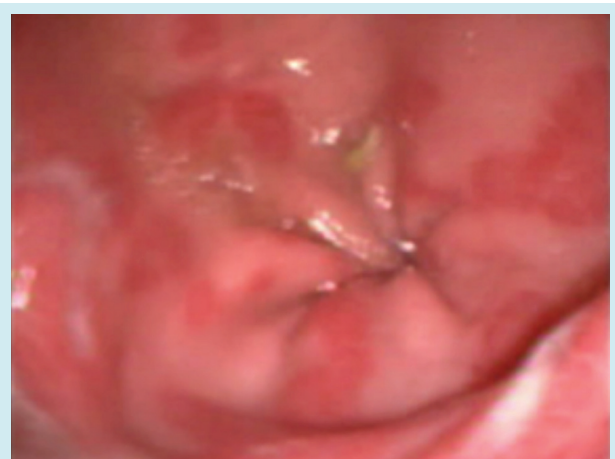20/100000'dir (4). En sık tutulum yerleri cilt, eklemler, gastrointestinal sistem (GIS) ve böbreklerdir. Klasik Henoch-Schönlein tetradı: 1-Özellikle alt ekstremitelerde belirgin palpable purpurik döküntü, 2- Artralji veya artrit, 3- Karın ağrısı, 4- Renal fonksiyonlarda bozulmadır (5).

Çocuklarda gastrointestinal bulgular genellikle kolik tarzda karın ağrısı, bulantı, kusma şeklinde vakaların neredeyse yarısında görülebilmektedir (1,4,5). Gizli gastrointestinal kanama vakaların %20-30'unda bildirilse de masif gastrointestinal kanamalar olguların ancak %1-2'sini teşkil etmektedir (6-8).

Erişkinlerde Henoch-Schönlein vaskülit insidansı tam olarak bilinmemektedir, ancak klinik bulgular çocuklara benzer şekilde ciltte palpable purpura, artralji ve kolik tarzında karın ağrısıdır. Blanco ve arkadaşlarının yaptığı çalışmada erişkinlerde hastalığı başlangıcında renal ve gastrointestinal tutulumun daha sık olduğu ancak hastalığın seyrinde gastrointestinal tutulumun benzer oranlara ulaştığı saptanmıştır (3). Erişkinlerde renal tutulum daha şiddetlidir, gastrointestinal tutulum daha hafif, aynı şiddette veya daha şiddetli olabilir (3,9,11). Erişkinlerde en sık görülen gastrointestinal bulgular; karın ağrısı (%86), gaytada gizli kan pozitifliği (%66), bulantı (%40), diyare (%20) dir (9). Masif endoskopik veya cerrahi tedavi gerektirecek üst GIS kanamalar oldukça nadir görülmektedir (10).

GIS'te en sık olarak iskemiye daha hassas bölge olan ince barsaklar tutulur. İnce barsak bulguları Crohn hastalığı, Behçet hastalığı, Yersinia infeksiyonu ile ayırıcı tanı yapmayı gerektirir (11). İnce barsaklarda cerrahi tedavi gerektirebilecek intusisepsiyon çocuklarda daha sık görülür, erişkinlerde çok nadirdir.

Çoğunlukla GIS kanamalar ince barsak lezyonlarından kaynaklanmaktadır ancak, bizim olgumuzda olduğu gibi



**Resim 3.** Midede antrumda mukozadan kabark hiperemi alanları, erozyon ve ülserasyonlar.

mide lezyonları da nadiren saptanabilmektedir. Kanamaya sebep olabilecek bu lezyonların iyileşmesi de cilt lezyonlarıyla eş zamanlı gerçekleşmektedir.

Tanı cilt biyopsilerinde dermal damarlar çevresinde IgA birikimlerinin ve kompleman komponentlerinin görülmesi ile konur. Tedavide kortikosteroidlerin kullanımı tartışmalı olsa da, genellikle çocuklarda yapılan çalışmalar steroidlerin renal tutulumu önlediği veya şiddetini azalttığı yönündedir (12, 13). Erişkinlerde de steroid tedavisiyle gastrointestinal tutulumun şiddeti azalır, masif üst GIS kanamalarda ve mezenterik iskemi olgularında başarılı bulunmuştur (10,11).

Hastalık prognozu oldukça iyidir, olguların %80'i iki haftada tamamen iyileşirler. Ancak relaps olguların yaklaşık 1/3'ünde görülür. Relaps özellikle renal tutulumu olan vakalarda daha sık görülmektedir (6). Bizim olgumuzda steroid ve proton pompa inhibitörü tedavisine oldukça iyi yanıt vermiş, renal tutulum saptanmamış ve takibinde relaps gözlenmemiştir.

Sonuç olarak Henoch Schonlein vaskülitisi erişkinlerde nadir görülen, çok nadiren de ciddi gastrointestinal kanamaya sebep olabilen bir hastalıktır. Steroid tedavisi şiddetli gastrointestinal tutulumda başarılı bir yaklaşımdır.

## KAYNAKLAR

1. Chang WL, Yang YH, Lin YT, Chiang BL. Gastrointestinal manifestations in Henoch-Schönlein purpura: a review of 261 patients. *Acta Paediatr* 2004; 93: 1427-31.
2. Mills JA, Michel BA, Bloch DA, et al. The American College of Rheumatology 1990 criteria for the classification of Henoch-Schönlein purpura. *Arthritis Rheum* 1990; 33: 1114-21.
3. Blanco R, Martinez-Taboada VM, Rodriguez-Valverde V, et al. Henoch-Schönlein purpura in adulthood and childhood: two different expressions of the same syndrome. *Arthritis Rheum* 1997; 40: 859-64.
4. Gardner-Medwin JM, Dolezalova P, Cummins C, Southwood TR. Incidence of Henoch-Schönlein purpura, Kawasaki disease, and rare vasculitides in children of different ethnic origins. *Lancet* 2002; 360: 1197-202.
5. Ozen S, Ruperto N, Dillon MJ, et al. EULAR/PreS endorsed consensus criteria for the classification of childhood vasculitides. *Ann Rheum Dis* 2006; 65: 936-41.
6. Ebert EC. Gastrointestinal manifestations of Henoch-Schönlein purpura. *Dig Dis Sci* 2008; 53: 2011-9.
7. Calvino MC, Llorca J, Garcin-Porrúa C, et al. Henoch-Schönlein purpura in children from northwestern Spain: a 20-year epidemiologic and clinical study. *Medicine (Baltimore)*. 2001; 80: 279-90.
8. Trapani S, Micheli A, Grisolia F, et al. Henoch Schonlein purpura in childhood: epidemiological and clinical analysis of 150 cases over a 5-year period and review of literature. *Semin Arthr Rheum* 2005; 35: 143-53.
9. García-Porrúa C, Calviño MC, Llorca J, et al. Henoch-Schönlein purpura in children and adults: clinical differences in a defined population. *Semin Arthritis Rheum* 2002; 32: 149-56.
10. Lippl F, Huber W, Werner M, et al. Life-threatening gastrointestinal bleeding due to a jejunal lesion of Henoch-Schönlein purpura. *Endoscopy* 2001; 33: 811-3.
11. Sharma A, Wanchu A, Kalra N, et al. Successful treatment of severe gastrointestinal involvement in adult-onset Henoch-Schönlein purpura. *Singapore Med J Case Report* 2007; 48: 1047-50.
12. Gonzalez-Gay MA, Llorca J. Controversies on the use of corticosteroid therapy in children with Henoch-Schönlein purpura. *Semin Arthritis Rheum* 2005; 35: 135-7.
13. Mollica F, Li Volti S, Garozzo R, Russo G. Effectiveness of early prednisone treatment in preventing the development of nephropathy in anaphylactoid purpura. *Eur J Pediatr* 1992; 151: 140-4.