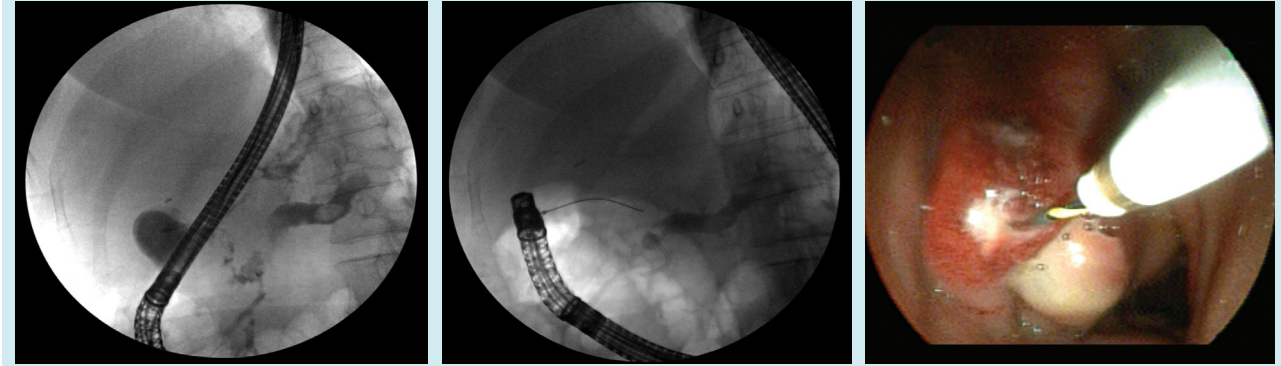


Kronik pankreatitte spontan pankreatikoduodenal fistül

Spontaneous pancreaticoduodenal fistula associated with chronic pancreatitis

Kronik pankreatit tanısı ile takip edilen 60 yaşında diyabetik kadın hasta, sırta yayılan epigastrik ağrı ile başvurdu. 12 yıldır diyabeti olan hastanın alkol kullanım öyküsü yoktu. Fizik muayenesinde epigastrik hassasiyet saptandı. Abdominal ultrasonografide; pankreasta parankim kaybı, kanal çapı pankreas gövdesinde 1 cm ve kanal içerisinde 1 cm çapında taş izlendi.

Yapılan endoskopik retrograd kolanjiyopankreatografide (ERCP) bulbusta apikalde 2 cm'lik alanda ödemli ve hipere-mik mukoza izlendi. Frajil alanın ortasından püy akmaktaydı. Gönderilen kateterin pankreas kanalına açıldığı (fistülizasyon) izlendi. Papilla daha önce geçirilen pankreatit atakları sonrası yapılan ERCP işlemlerine bağlı sfinkterotomiliydi. Pankreas kanalı kanülize edildi. Kontrast maddenin gövde kısmına yakın alandan yandal ile bulbusa dolduğu izlendi (fistülizasyon?). Pankreas kanalı gövde ve kuyrukta dilate ve içinde büyük bir taş vardı. Baş kısmında kanal normaldi. Bu alanı geçecek şekilde 5 F, 7 cm pankreatik stent yerleştirildi.



Şekil 1. Pankreas kanalında taş ve verilen kontrastın pankreas kanalından bulbusa doluşu

Şekil 2. Bulbustan pankreas kanalına spontan fistül hattından uzanan kılavuz tel ve pankreatik stent

Şekil 3. Bulbusa spontan açılan pankreatik fistül ağzı

Harun ERDAL, Özlem GÜL UTKU, Mehmet İBİŞ

Gazi Üniversitesi Tıp Fakültesi Gastroenteroloji Bilim Dalı, Ankara

YORUM:

Spontan pankreatikoduodenal fistül çok nadir görülmektedir. Akut nekrotizan pankreatit'te veya intraduktal papiller müsinöz neoplazm gibi invaziv olaylar sonucunda görülebildiği gibi, psödokist rüptürü, travma veya cerrahiye bağlı da gelişebilir. Bu hastada olduğu gibi kronik pankreatit sonucu gelişmiş olabilir.

Prof. Dr. Orhan SEZGİN
Özgün Görüntüler Editörü

İletişim: Harun ERDAL

Gazi Üniversitesi Tıp Fakültesi Gastroenteroloji Bilim Dalı, Ankara, Türkiye
E-mail: drharunerdal@yahoo.com

Geliş Tarihi: 10.06.2011 • **Kabul Tarihi:** 06.07.2011